166

Sanatorio Británico
En salud, elegir bien es vital!!!

Sanatorio Britanico S.A.
Hospitales Generales y Especializados
Gaspar Rodriguez de Francia 910 c/ Parapiti
Tel.: 418 0800
Asunción - Paraguay

TIMBRADO N°13656620
Inicio Vigencia 23/09/2019
Fin Vigencia 30/09/2020
RUC: 80071221-8
NOTA DE REMISION
N° 001-001-0000200

Fecha de Emisión:	Km estimado:
Nombre o Razón Social: Luis Cabrera	RUC o C.I. del Destinatario: 1307891
Dirección de partida: Soldado Desconocido	Ciudad: Concepción Dpto.: 0971850721
Dirección de llegada:	Ciudad: Dpto.:
Dirección:	

Fecha de Inicio del traslado:	Fecha del término del traslado:
Nombre o Razón Social del Transportista:	Número de R.U.A.:
Marca del vehículo de transporte:	N° de R.U.A. Remolque/tracto/Semi:
Dirección del conductor:	R.U.C. del transportista:
Nombre del conductor:	C.I. del conductor:

DATOS DEL TRASLADO:

Comprobante de venta:	N° de comprobante:
Timbrado:	Fecha de expedición:

Motivo:

Cambio de fecha de término de traslado y/o punto de llegada

CODIGO	CANTIDAD	Descripción de Mercaderías
		Catetensmo (Incluye Materiales)

POLICIA NACIONAL
PROG. 2.2 - EMPLEO Y PROTECCION SOCIAL
ADQUISICIONES

MIGUEL A. AQUINO L.
Suboficial Superior P.S.
Jefe de Adquisiciones

RECEPCIÓN DE LA MERCADERÍA

Firma ..... Aclaración: Heriberto Cabrera Brito. ..... RUC/C.I. N°: 3.563120.

• **ORIGINAL BLANCO:** DESTINATARIO DE LAS MERCADERÍAS • **PRIMERA COPIA CELESTE:** REMITENTE DE LAS MERCADERÍAS • **SEGUNDA COPIA ROSADO:** ADMINISTRACIÓN TRIBUTARIA • **TERCERA COPIA VERDE:** TRANSPORTISTA

I. G. NOBEL S.A. RUC: 80009607-0 / Hab. N°1015 - Onofre Gómez esq. Avda. del Yacht - Telefax: (021) 900 303 RA - Lambare
10 Tal. 25/4 - 001-001-0000151/400

Sanatorio Británico

Sanatorio Británico Sociedad Anónima
Hospitales Generales y Especializados
Avda. Gaspar Rodriguez de Francia 910 Telf : 418 0800
Asuncion
Suc Ruta 1 casi 10 de Agosto Telf: 418 0850
San Lorenzo

TIMBRADO Nº 13660840
Inicio Vigencia: 01/10/19
Vto.Vigencia:31/10/20
RUC: 80071221-8
FACTURA
Nº 001-004-0001850

FECHA DE EMISIÓN: Viernes, 29 de Noviembre de 2019 — CONDICION DE VENTA: CONTADO ( ) CREDITO (X)

NOMBRE O RAZON SOCIAL: POLICIA NACIONAL - GASTOS — RUC: 80016197-1

DIRECCIÓN: AVDA. MCAL LOPEZ Y KUBITSCHEK — NOTA DE REMISIÓN Nº:

VTO. PAGO: 07/01/2020 — PAGO: CREDITO

Cod Art.	Cant.	Descripcion	P. Unitario	Exentas	Gravado 5%	Gravado 10%
24849	1	CATETERISMO + ANGIOPLASTIA CORONARIA SIMPLE	25.056.000	0	0	25.056.000

La Factura Crédito no es válida como comprobante de pago. Exija recibo o ticket.

SUBTOTAL:	**0**	**0**	**25.056.000**
DESCUENTO:			
TOTAL A PAGAR: VEINTICINCO MILLONES CINCUENTA Y SEIS MIL.---			**25.056.000**

Liquidacion del IVA: **(5%)** 0 **(10%)** 2.277.818 **Total IVA:** 2.277.818

Sanatorio Británico Sociedad Anónima Autorizado como Autoimpresor y Timbrado. Conforme a Resolución General Nº 92/13
NO ACEPTAMOS CAMBIO DE FACTURAS O DE RAZÓN SOCIAL PASADAS LAS 24 HORAS
De conformidad con lo establecido en los arts. 475, siguientes y concordantes del Código Civil, la falta de pago de la obligación instrumentada en la presente factura en el plazo establecido, devengará un intereses moratorio del 18% anual que deberá ser abonado al Sanatorio Británico S.A.

Original: Comprador

Sanatorio Británico
En salud, elegir bien es vital!!!

HISTORIA CLÍNICA

Expediente Nº: 119

DATOS DEL PACIENTE

Favor completar con letra scrip

Primer Apellido	Segundo Apellido (Mujer Casada)
LUIS	
Primer Nombre	**Segundo Nombre**
CABRERA	

Fecha de Nacimiento	Edad	Sexo (Marque con X)	
25 08 1939	80	Masculino X	Femenino

Teléfonos de Urgencia	0971850721	Profesión	

MÉDICO RESPONSABLE DE REALIZAR LA HISTORIA MÉDICA

Nombre	Fecha	Hora	Firma
RAQUEL MARTÍNEZ	06 11 2019	11:30	

Médico tratante: DR. VICTOR ROJAS.

ANTECEDENTES

1. Motivo de la internación y el antecedente reciente de esta dolencia si existiere

PACIENTE DERIVADO DEL HOSPITAL RICOBERTO CABALLERO P/ CATETERIS - MO PROGRAMADO.

- CUADRO QUE INICIA HACE 2 DÍAS CON DOLOR PRECORDIAL INTENSO QUE IRRADIA A REG. INTERESCAPULAR. ACUDE A CENTRO ASISTENCIAL DE CONCEPCIÓN DONDE SE CONSTATA SCACEST, SE INICIA CARGA ANTIISQUÉMICA Y ES TRASLADADA AL HOSPITAL RICOBERTO CABALLERO.

« DATOS APORTADOS POR HIJOS DEL PCTE. LOS MISMOS NO VIVEN CON ÉL

2-ALERGIA A MEDICAMENTOS

NO.

3. Medicamentos y dosis (incluyendo hiervas, vitamínicos, sedantes, anorexígenos)

Medicamentos	Dosis
a)	a)
b)	b)
c)	c)
d)	d)
e)	e)

4. Pasado médico relevante y enfermedades crónicas

a) NO CONOCIDO DM NI HTA.	d)
b)	e)
c)	f)

5. Cirugías pasadas

a) RESECCIÓN PROSTATA.
b)
c)
d)
e)

176

Sanatorio Británico

Dr. Victor Adrian Rojas Rodriguez

Cardiología y Enfermedades Vasculares.
Electrofisiología, Arritmias y Estimulación Cardiaca
Urgencias y Cuidados Intensivos Cardiovasculares
(Universidad de Lyon1-Francia).
Intervencionismo Cardiológico
(Universidad de Paris Descartes -Francia)

Certificado por la *Acute Cardiovascular Care Association of the European Society Cardiology*

Informe

Cateterismo Cardiaco Diagnostico de Urgencia.

Paciente : Luis CABRERA **Edad :** 80 **CI**:1.307.891

Hospital de Origen: Rigoberto Caballero

Operador: Dr. Victor ROJAS RODRIGUEZ Fecha: 6/11/2019

Cardiólogo tratante: Dra. Karina SCAVENIUS

Anestesiólogo: Dr. Juan Carlos SOSA NICORA

Monitorización intra operatoria:

Radiólogo: Lic. Néstor JARA.

Enfermería: Lic. Clara ZACARIAS

Contexto del Estudio :

Síndrome Coronario Agudo con ST territorio anterior. H24

Ingresa a sala de Hemodinamia: con signos de Insuficiencia cardiaca, pero con tolerancia al decúbito.

Factor de riesgo cardiovascular:

Tratamiento:

ECG: Sinusal. Aspecto ST evolucionado con T negativas profundas en territorio anterior.

Ecocardiografía Doppler:

Ergometría: no **SPECT:** no **AngioTAC:** NO

Cateterismo previo: NO

Vía Arterial: radial derecha. Cocktail anti espasmo: 100 ug de NTG + 5000 UI de heparina.

Material utilizado:

Catéter diagnostico: JL 3.5 5F, JR 4 de 5F. guía teflonada 0.35".

Contraste: 50 mL

Dr. Victor Adrian Rojas Rodriguez. RP: 7456

6to Piso Sanatorio Británico.
varr77@hotmail.es
Consulta Cardiológica Rápida 0972 583 599

177

Sanatorio Británico

Dr. Victor Adrian Rojas Rodriguez

Cardiología y Enfermedades Vasculares.
Electrofisiología, Arritmias y Estimulación Cardiaca
Urgencias y Cuidados Intensivos Cardiovasculares
(Universidad de Lyon1-Francia).
Intervencionismo Cardiológico
(Universidad de Paris Descartes -Francia)

Certificado por la *Acute Cardiovascular Care Association of the European Society Cardiology*

Informe

Cateterismo Cardiaco Diagnostico de Urgencia.

Paciente : Luis CABRERA **Edad :** 80 **CI**:1.307.891

Hospital de Origen: Rigoberto Caballero

Presión Aortica: 150/60/90 mmHg.

Arteria Coronaria Izquierda.

Tronco común Izquierdo: calibre adecuado, corto, se bifurca en una Descendente anterior y circunfleja. Lesión severa a nivel del tercio distal, MEDINA 1-1-1 aspecto trombótico +.

Arteria Descendente Anterior: calibre adecuado. Ateromatosa en toda su extensión

Segmento proximal: lesión severa con masa trombótica.

Segmento medio: lesión severa con masa trombótica.

Segmento distal: sin lesiones. Lechos distales: presentes

Flujo distal TIMI reducido (é). Diagonal: sin lesiones.

Arteria Circunfleja: NO Dominante.

Segmento proximal: sin lesiones.

Segmento distal: a nivel de la bifurcación lesión estenótica severa, aspecto trombótico ++++a nivel de la bifurcación Circunfleja/Marginal. Flujo distal TIMI 2.

Arteria Coronaria Derecha: Dominante. Ateromatosis difusa.

Ostium: sin lesiones. Primer segmento (CD1) : sin lesiones. Segundo segmento: sin lesiones.

Tercer segmento: si lesiones. Bifurcación IVP/RV: sin lesiones.

Conclusión

SCA con ST H24. Enfermedad de Tronco distal.

Lesiónes múltiples de aspecto trombótico a nivel de la DA y circunfleja.

Cordialmente.

Dr. Victor Adrian Rojas Rodriguez. RP: 7456

6to Piso Sanatorio Británico.
varr77@hotmail.es
Consulta Cardiológica Rápida 0972 583 599

AB

Sanatorio Británico

Dr. Victor Adrian Rojas Rodriguez

Cardiología y Enfermedades Vasculares.
Electrofisiología, Arritmias y Estimulación Cardiaca
Urgencias y Cuidados Intensivos Cardiovasculares
(Universidad de Lyon1-Francia).
Intervencionismo Cardiológico
(Universidad de Paris Descartes -Francia)

Certificado por la *Acute Cardiovascular Care Association of the European Society Cardiology*

Informe

Cateterismo Cardiaco Diagnostico de Urgencia.

Paciente : Luis CABRERA **Edad :** 80 **CI**:1.307.891

Hospital de Origen: Rigoberto Caballero

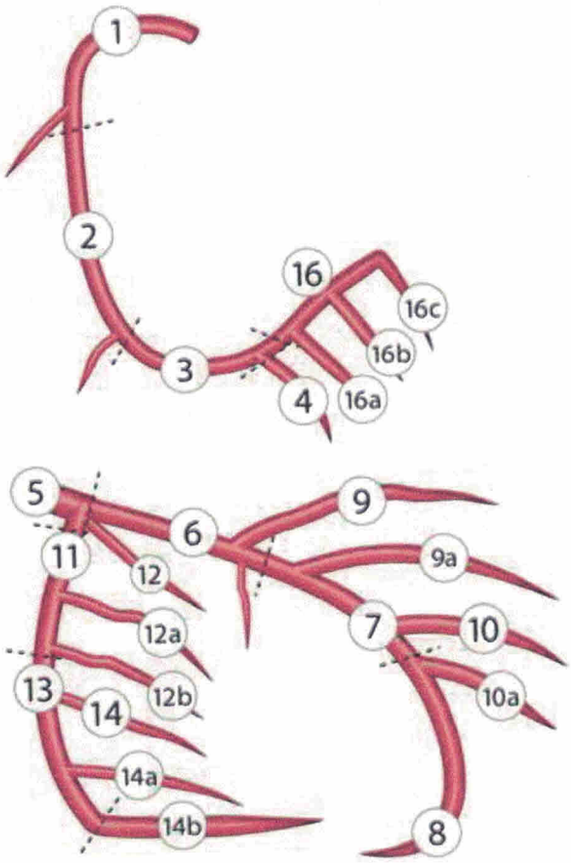

Dr. Victor Adrian Rojas Rodriguez. RP: 7456

6to Piso Sanatorio Británico.
varr77@hotmail.es
Consulta Cardiológica Rápida 0972 583 599

Sanatorio Británico

Dr. Victor Adrian Rojas Rodriguez

Cardiología y Enfermedades Vasculares.
Electrofisiología, Arritmias y Estimulación Cardiaca
Urgencias y Cuidados Intensivos Cardiovasculares
(Universidad de Lyon1-Francia).
Intervencionismo Cardiológico
(Universidad de Paris Descartes -Francia)

Certificado por la *Acute Cardiovascular Care Association of the European Society Cardiology*

Informe

Cateterismo Cardiaco Diagnostico de Urgencia.

Paciente : Luis CABRERA **Edad :** 80 **CI**:1.307.891

Hospital de Origen: Rigoberto Caballero

Operador: Dr. Victor ROJAS RODRIGUEZ Fecha: 6/11/2019

Cardiólogo tratante: Dra. Karina SCAVENIUS

Anestesiólogo: Dr. Juan Carlos SOSA NICORA

Monitorización intra operatoria:

Radiólogo: Lic. Néstor JARA.

Enfermería: Lic. Clara ZACARIAS

Contexto del Estudio :

Síndrome Coronario Agudo con ST territorio anterior. H24

Ingresa a sala de Hemodinamia: con signos de Insuficiencia cardiaca, pero con tolerancia al decúbito.

Factor de riesgo cardiovascular:

Tratamiento:

ECG: Sinusal. Aspecto ST evolucionado con T negativas profundas en territorio anterior.

Ecocardiografía Doppler:

Ergometría: no **SPECT:** no **AngioTAC:** NO

Cateterismo previo: NO

Vía Arterial: radial derecha. Cocktail anti espasmo: 100 ug de NTG + 5000 UI de heparina.

Material utilizado:

Catéter diagnostico: JL 3.5 5F, JR 4 de 5F. guía teflonada 0.35".

Contraste: 50 mL

Dr. Victor Adrian Rojas Rodriguez. RP: 7456

6to Piso Sanatorio Británico.
varr77@hotmail.es
Consulta Cardiológica Rápida 0972 583 599

182

Sanatorio Británico

Dr. Victor Adrian Rojas Rodriguez

Cardiología y Enfermedades Vasculares.
Electrofisiología, Arritmias y Estimulación Cardiaca
Urgencias y Cuidados Intensivos Cardiovasculares
(Universidad de Lyon1-Francia).
Intervencionismo Cardiológico
(Universidad de Paris Descartes -Francia)

Certificado por la *Acute Cardiovascular Care Association of the European Society Cardiology*

Informe

Cateterismo Cardiaco Diagnostico de Urgencia.

Paciente : Luis CABRERA **Edad :** 80 **CI**:1.307.891

Hospital de Origen: Rigoberto Caballero

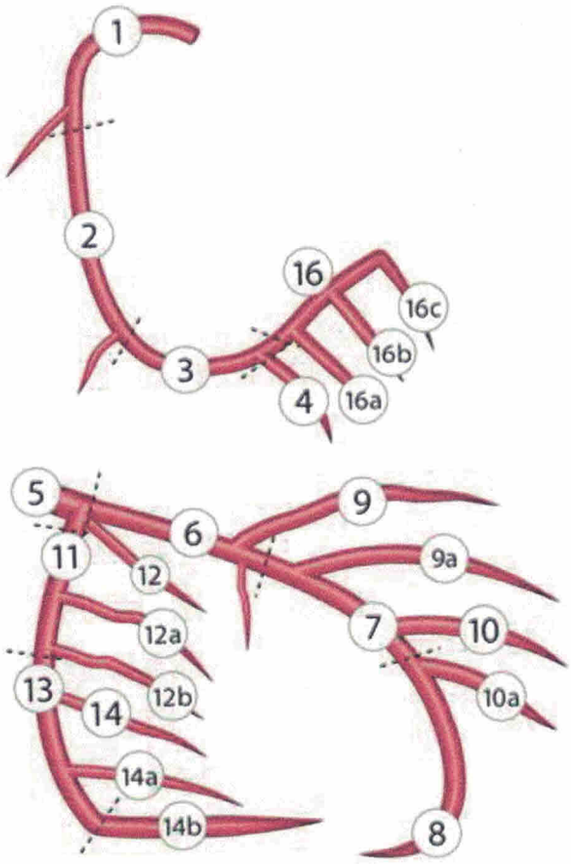

Dr. Victor Adrian Rojas Rodriguez. RP: 7456

6to Piso Sanatorio Británico.
varr77@hotmail.es
Consulta Cardiológica Rápida 0972 583 599

Sanatorio Británico

Dr. Victor Adrian Rojas Rodriguez

Cardiología y Enfermedades Vasculares.
Electrofisiología, Arritmias y Estimulación Cardiaca
Urgencias y Cuidados Intensivos Cardiovasculares
(Universidad de Lyon1-Francia).
Intervencionismo Cardiológico
(Universidad de Paris Descartes -Francia)

Certificado por la *Acute Cardiovascular Care Association of the European Society Cardiology*

Informe

Angioplastia con balón de urgencia.

Paciente : Luis CABRERA **Edad :** 80 **CI**:1.307.891

Hospital de Origen: Rigoberto Caballero

Operador: Dr. Victor ROJAS RODRIGUEZ Fecha: 6/11/2019

Cardiólogo tratante: Dra. Karina SCAVENIUS

Anestesiólogo: Dr. Juan Carlos SOSA NICORA

Monitorización intra operatoria:

Radiólogo: Lic. Néstor JARA. **Enfermería:** Lic. Andrea PIZURNO.

Contexto del Estudio :

Síndrome Coronario Agudo con ST territorio anterior. H24

Ingresa a sala de Hemodinamia: con signos de Insuficiencia cardiaca, pero con tolerancia al decúbito.

Lesión culpable: masa trombótica a nivel de la descendente anterior.

Vía Arterial: radial derecha.

Contraste: 50 mL **Presión Aortica:** 100/50/60 mmHg.

Angioplastia de la descendente Anterior.

Teniendo en cuenta el contexto del paciente y su SYNTAX SCORE más afectación de TCI, se procede a la angioplastia con balón en las zonas estenosadas con carga trombótica en primera instancia, balón de 2.5 x 20 mm, a presión nominal (9 atm), de distal a proximal, sobre la DA media a proximal, se evidencia un flujo distal tipo LOW FLOW, posterior a 100 ug de NTG, mejoría del flujo distal, reducción de aspecto trombótico (marginalmente).

Sugerencias:

1) **Discusión medico quirúrgica para resolución definitiva, teniendo en cuenta al TCI distal.**
2) **Perfusión de Inhibidores de glicoproteína 2B3A, para tentar una reducción de masa trombótica, y un eventual control angiográfico, según evolución del paciente.**

Dr. Victor Adrian Rojas Rodriguez. RP: 7456

6to Piso Sanatorio Británico.
varr77@hotmail.es
Consulta Cardiológica Rápida 0972 583 599

183

Sanatorio Británico

Dr. Victor Adrian Rojas Rodriguez

Cardiología y Enfermedades Vasculares.
Electrofisiología, Arritmias y Estimulación Cardiaca
Urgencias y Cuidados Intensivos Cardiovasculares
(Universidad de Lyon1-Francia).
Intervencionismo Cardiológico
(Universidad de Paris Descartes -Francia)

Certificado por la *Acute Cardiovascular Care Association of the European Society Cardiology*

Informe

Angioplastia con balón de urgencia.

Paciente : Luis CABRERA **Edad :** 80 **CI**:1.307.891

Hospital de Origen: Rigoberto Caballero

Operador: Dr. Victor ROJAS RODRIGUEZ Fecha: 6/11/2019

Cardiólogo tratante: Dra. Karina SCAVENIUS

Anestesiólogo: Dr. Juan Carlos SOSA NICORA

Monitorización intra operatoria:

Radiólogo: Lic. Néstor JARA. **Enfermería:** Lic. Andrea PIZURNO.

Contexto del Estudio :

Síndrome Coronario Agudo con ST territorio anterior. H24

Ingresa a sala de Hemodinamia: con signos de Insuficiencia cardiaca, pero con tolerancia al decúbito.

Lesión culpable: masa trombótica a nivel de la descendente anterior.

Vía Arterial: radial derecha.

Contraste: 50 mL **Presión Aortica:** 100/50/60 mmHg.

Angioplastia de la descendente Anterior.

Teniendo en cuenta el contexto del paciente y su SYNTAX SCORE más afectación de TCI, se procede a la angioplastia con balón en las zonas estenosadas con carga trombótica en primera instancia, balón de 2.5 x 20 mm, a presión nominal (9 atm), de distal a proximal, sobre la DA media a proximal, se evidencia un flujo distal tipo LOW FLOW, posterior a 100 ug de NTG, mejoría del flujo distal, reducción de aspecto trombótico (marginalmente).

Sugerencias:

1) **Discusión medico quirúrgica para resolución definitiva, teniendo en cuenta al TCI distal.**
2) **Perfusión de Inhibidores de glicoproteína 2B3A, para tentar una reducción de masa trombótica, y un eventual control angiográfico, según evolución del paciente.**

Dr. Victor Adrian Rojas Rodriguez. RP: 7456

6to Piso Sanatorio Británico.
varr77@hotmail.es
Consulta Cardiológica Rápida 0972 583 599

Sanatorio Británico

Dr. Victor Adrian Rojas Rodriguez

Cardiología y Enfermedades Vasculares.
Electrofisiología, Arritmias y Estimulación Cardiaca
Urgencias y Cuidados Intensivos Cardiovasculares
(Universidad de Lyon1-Francia).
Intervencionismo Cardiológico
(Universidad de Paris Descartes -Francia)

Certificado por la *Acute Cardiovascular Care Association of the European Society Cardiology*

Informe

Cateterismo Cardiaco Diagnostico de Urgencia.

Paciente : Luis CABRERA **Edad :** 80 **CI**:1.307.891

Hospital de Origen: Rigoberto Caballero

Presión Aortica: 150/60/90 mmHg.

Arteria Coronaria Izquierda.

Tronco común Izquierdo: calibre adecuado, corto, se bifurca en una Descendente anterior y circunfleja. Lesión severa a nivel del tercio distal, MEDINA 1-1-1 aspecto trombótico +.

Arteria Descendente Anterior: calibre adecuado. Ateromatosa en toda su extensión

Segmento proximal: lesión severa con masa trombótica.

Segmento medio: lesión severa con masa trombótica.

Segmento distal: sin lesiones. Lechos distales: presentes

Flujo distal TIMI reducido (é). Diagonal: sin lesiones.

Arteria Circunfleja: NO Dominante.

Segmento proximal: sin lesiones.

Segmento distal: a nivel de la bifurcación lesión estenótica severa, aspecto trombótico ++++a nivel de la bifurcación Circunfleja/Marginal. Flujo distal TIMI 2.

Arteria Coronaria Derecha: Dominante. Ateromatosis difusa.

Ostium: sin lesiones. Primer segmento (CD1) : sin lesiones. Segundo segmento: sin lesiones.

Tercer segmento: si lesiones. Bifurcación IVP/RV: sin lesiones.

Conclusión

SCA con ST H24. Enfermedad de Tronco distal.

Lesiónes múltiples de aspecto trombótico a nivel de la DA y circunfleja.

Cordialmente.

Dr. Victor Adrian Rojas Rodriguez. RP: 7456

6to Piso Sanatorio Británico.
varr77@hotmail.es
Consulta Cardiológica Rápida 0972 583 599

Sanatorio Británico

En salud, elegir bien es vital!!!

EVOLUCION DEL PACIENTE

NOMBRE: Luis Cabrera .... Habit. Nº Traslado Hosp. / Rayos [illegible]

6/11/2019 13:30	Paciente de 80 años con Dx de Infarto agudo de Miocardio: 36 hs de evolución.	
	- Al ingreso a sala de Hemodinamia: Paciente excitado. Sat. A. Ambiente 90% con O_2 por cánula nasal 97%.	
	Realizo sedación con [illegible] 1mg EV + Fentanilo 50 µg EV. Cateterismo Diagnóstico Revela Lesión de Múltiples vasos. Angioplastia de la DA con Balón. Al finalizar procedimiento queda a mis cuidados en sala de recuperación post-anestesia con signos vitales estables SpO_2 93% (O_2 por cánula nasal) PA 137/78 FC 90 x min. Se aguarda ambulancia medicalizada para traslado a UTI. Dicho está acompañado por Médico Intensivista quien decidirá conducta.	
	Entrego paciente a la Dra. Viviana Bustos para su traslado siendo las 14:30	
	Atentamente	
	8167	
	Dr. Juan Carlos Sosa Nicora Médico Anestesiólogo Reg. 8167	
	Dx.- IAM Killip II	
	- Candidato a Revascularización Quirúrgica	