Sanatorio Británico
En salud, elegir bien es vital!!!

Sanatorio Britanico S.A.
Hospitales Generales y Especializados
Gaspar Rodriguez de Francia 910 c/ Parapiti
Tel.: 418 0800
Asunción - Paraguay

TIMBRADO N° 14505950
Inicio Vigencia 03/12/2020
Fin Vigencia 31/12/2021
RUC: 80071221-8
NOTA DE REMISION
N° 001-001- 0000787

Fecha de Emisión: 15/03/2021	Km estimado:
Nombre o Razón Social: Felipe Caballero	RUC o C.I. del Destinatario: 1.931.528
Dirección de partida: B° Bella Vista - Luque	Ciudad: Dpto.: 0982693-705
Dirección de llegada:	Ciudad: Dpto.:
Dirección:	

Fecha de Inicio del traslado:	Fecha del término del traslado:
Nombre o Razón Social del Transportista:	Número de R.U.A.:
Marca del vehículo de transporte:	N° de R.U.A. Remolque/tracto/Semi:
Dirección del conductor:	R.U.C. del transportista:
Nombre del conductor:	C.I. del conductor:

DATOS DEL TRASLADO:

Comprobante de venta:	N° de comprobante:
Timbrado:	Fecha de expedición:

Motivo:

Cambio de fecha de término de traslado y/o punto de llegada

CODIGO	CANTIDAD	Descripción de Mercaderías
	1	Eco stress con Dobutamina

Dr. Víctor Rojas Rodríguez
Cardiólogo Intervencionista
Reg. Prof. Nº 7.456

Lic. VERONICA CARDOZO
Suboficial Inspector
Auditora

ARIEL NÚÑEZ SILVERO
Suboficial Superior P.S.
Jefe de Adquisiciones

RECEPCIÓN DE LA MERCADERÍA

..... Firma ..... Aclaración ..... RUC/C.I. N°

I. G. NOBEL S.A. RUC: 80009607-0 / Hab. N°1015 - Onofre Gómez esq. Avda. del Yacht - Telefax: (021) 900 303 RA - Lambare
6 Tal. 25/4 - 001-001-0000651/0000800

• **ORIGINAL BLANCO:** DESTINATARIO DE LAS MERCADERÍAS • **PRIMERA COPIA CELESTE:** REMITENTE DE LAS MERCADERÍAS
• **SEGUNDA COPIA ROSADO:** ADMINISTRACIÓN TRIBUTARIA • **TERCERA COPIA VERDE:** TRANSPORTISTA

POLICÍA NACIONAL

TETÃ REKUÁI
GOBIERNO NACIONAL

Paraguay de la gente

DIRECCIÓN GENERAL DE SANIDAD POLICIAL
DEPARTAMENTO DE ASISTENCIA SOCIAL

AUTORIZACIÓN DE DERIVACIÓN DE PACIENTE

ID N° 375401
EN EL MARCO DE LA LICITACIÓN PÚBLICA NACIONAL N° 26120

Por la presente, se AUTORIZA la derivación del (la) paciente:

Nombre y Apellido : Felipe Benicio Caballero Giménez

Edad: 72 años Sexo: Masculino Ficha 32020. C.I.: 1.931.528

Grado: S/O Insp(R) N° Teléfono: 0982693705

Diagnóstico principal:

Motivo de la derivación:
Eco stress con Dobutamina.

Familiar que autoriza:

	DR. RICARDO L. SCAVENIUS CRISTALDO Comisario General Inspector Ordenador de Gastos Alterno
Médico Solicitante (Firma y Sello)	Autorizante (Firma y Sello)

Fecha: 24 / 02 / 2021.

DATOS A LLENAR POR EL AUDITOR

LUGAR DE DERIVACION : (SANATORIO).....

DIAS DE INTERNACION :.....

DIAGNOSTICO FINAL:.....

.....

DOCUMENTOS ANEXOS:
.....

Médico Auditor (Firma y Sello)

Avda. Mcal. Francisco Solano López N°1806 e/ Avda. Juscelino Kubitschek
Telefax: (59521) 204-849 /email: tesoreria2.6@gmail.com
Asunción-Paraguay

santa clara
centro cardiológico

SANATORIO BRITANICO
CENTRO CARDIOVASCULAR

Sanatorio Británico

Nombre:	**FELIPE BENICIO CABALLERO GIMENEZ**	Fecha:	**15/03/2021**
Nº Historial:	**1931528**	Nº Visita:	33.334
Motivo de solicitud:	Ecocardiograma de revisiones	Fecha nac.:	
Solicitante:	Dr. SCAVENIUS		
Diagnóstico:			
Procedencia:			
Diagnósticos:			
Núm. Vídeo:		Protocolos:	
Peso:		Soporte:	CD/DVD
Talla:		Calidad Registro:	Aceptable
Ritmo:	Sinusal	Frec. Cardíaca:	
Sup. Corporal:			
Tensión arterial:			

Ecocardiografía

Modo M

Diámetro diastólico VI:	52 mm	Diámetro sistólico VI:	32 mm
Grosor septo:	12 mm	Grosor PP:	9 mm
Aurícula izquierda:	37 mm	Raíz aórtica:	33 mm
TSVI:	20 mm	Fracción eyección VI Teichholz:	63 %
Fracción acortamiento VI:	38 %	Masa VI:	183 g

2D VI

Fracción eyección VI 2D:	65 %

2D VD

TAPSE:	24 mm

Comentarios

Pericardio sin alteraciones. Cámaras cardíacas de tamaño normal. Ventrículo izquierdo con hipertrofia septal. No alteraciones de la contractilidad segmentaria. Función sistólica global conservada . Cámaras derechas de tamaño normal. Función de ventrículo derecho normal.Válvulas con cambios degenerativos incipientes. No trombos intracavitarios. Vena Cava inferior de calibre adecuado y colapso completo inspiratorio. Raíz, aorta ascendente y arco aórtico normales

Doppler

Válvula mitral

Onda E:	0,62 m/s	Onda A:	1,04 m/s
Relación E/A:	0,596		

Válvula aórtica

Velocidad máxima:	1,06 m/s	Gradiente máximo:	4,46 mmHg
Gradiente medio:	2,67 mmHg	TSVI:	20 mm
IVT (tsvi):	19,2 cm	IVT (Ao):	20,2 cm
Área continuidad:	2,99 cm²		

Válvula tricúspide

Velocidad máxima de regurgitación:	2,42 m/s

Presión arterial pulmonar

Gradiente VD-AD:	23 mmHg	PAPS:	28 mmHg

Comentarios

Disfunción diastólica ligera con patrón de llenado mitral de alteración de la relajación ventricular
Flujos anterógrados normales
No regurgitaciones significativas

Función Ventricular

Médicos informantes:

Dra. Natalia Maidana

Nombre: **FELIPE BENICIO CABALLERO GIMENEZ** Nº Historial: **1931528**

Función Ventricular

Gasto sistémico

IVT (tsvi):	19,2 cm	Diámetro:	20 mm
Frecuencia cardíaca GS:	75 lat/min	Gasto cardíaco sistémico:	4,52 l/min

Médicos informantes:

Dra. Natalia Maidana

santa clara
centro cardiológico

SANATORIO BRITANICO
CENTRO CARDIOVASCULAR

Sanatorio Británico

Nombre: **FELIPE BENICIO CABALLERO GIMENEZ** Nº Historial: **1931528**

Eco estrés

Prueba realizada bajo medicación	si		
Protocolos de estrés	se obtuvieron imagenes de aceptable calidad en reposo y luego del Estress con Dobutamina		
FC basal	75	FC máxima	133
TA basal	140/80	TA máxima	160/70

Estadio 1

F.C.:	75
T.A. (sist./diast.):	140 / 80
Índice contracción segmenta	1

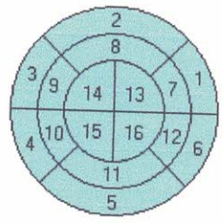

Leyenda del mapa polar:

- Normal
- Hipocinesia
- Acinesia
- Discinesia
- No valorable

Estadio 2

F.C.:	79
T.A. (sist./diast.):	160 / 70
Índice contracción segmenta	1

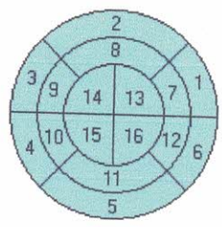

Estadio 3

F.C.:	93
T.A. (sist./diast.):	132 / 80
Índice contracción segmenta	1

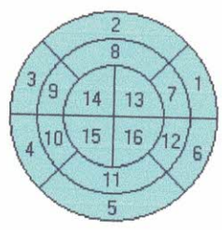

Estadio 4

F.C.:	124
T.A. (sist./diast.):	132 / 80
Índice contracción segmenta	1

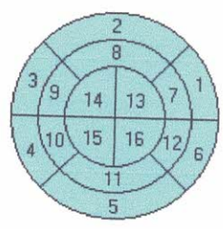

Médicos informantes:

Dra. Natalia Maidana

Nombre: **FELIPE BENICIO CABALLERO GIMENEZ** Nº Historial: **1931528**

Estadio 5

F.C.: 133

T.A. (sist./diast.): 125 / 80

Índice contracción segmenta 1

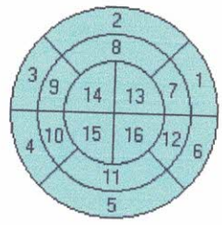

Conclusiones

Ecoestress con Dobutamina clinica, electrocardiografica y ecocardiograficamente negativa para isquemia miocardica. Respuesta paradojica de la presion arterial, respuesta cronotropica adecuada. Se observaron extrasistoles supraventriculares durante el reposo y al inicio del protocolo con dobutamina para luego ceder. ECG basal con BCRDHH.
Hipertrofia ventricular izquierda. Cardiopatía hipertensiva.
Disfunción diastólica de grado ligero por alteración de la relajación ventricular con presiones de llenado ligeramente aumentados.
Buena funcion sistolica del ventriculo izquierdo.
Cavidades cardiacas de diametros normales.
Motilidad segmentaria en limites normales.
Valvulas con cambios degenerativos incipientes sin anomalias funcionales.
Presiones pulmonares normales.
Gasto cardiaco conservado.

Dra. Natalia Maidana R.
Medicina Interna - Cardiología
Reg. Prof. Nº 11.130

Firma:

Médicos informantes:
Dra. Natalia Maidana