230

Sanatorio Británico
En salud, elegir bien es vital!!!

Sanatorio Britanico S.A.

Hospitales Generales y Especializados
Gaspar Rodriguez de Francia 910 c/ Parapiti
Tel.: 418 0800
Asunción - Paraguay

TIMBRADO N°13656620
Inicio Vigencia 23/09/2019
Fin Vigencia 30/09/2020
RUC: 80071221-8

NOTA DE REMISION

N° 001-001-0000230

Fecha de Emisión:	Km estimado:
Nombre o Razón Social: Justina Bobadilla	RUC o C.I. del Destinatario: 807773
Dirección de partida: Km 27 Ruta 1 J. Augusto	Ciudad: Caldivar Dpto.:
Dirección de llegada:	Ciudad: 0981-529 015 Dpto.:
Dirección:	

Fecha de Inicio del traslado:	Fecha del término del traslado:
Nombre o Razón Social del Transportista:	Número de R.U.A.:
Marca del vehículo de transporte:	N° de R.U.A. Remolque/tracto/Semi:
Dirección del conductor:	R.U.C. del transportista:
Nombre del conductor:	C.I. del conductor:

DATOS DEL TRASLADO:

Comprobante de venta:	N° de comprobante:
Timbrado:	Fecha de expedición:

Motivo:

Cambio de fecha de término de traslado y/o punto de llegada

CODIGO	CANTIDAD	Descripción de Mercaderías
1	un	Cateterismo y Angioplastia (Incluye Material)

POLICIA NACIONAL PARAGUAY
PROG. 24 - EMPLEO PROTECCION SOCIAL ADQUISICIONES

MIGUEL A. AQUINO L.
Suboficial Superior P.S.
Jefe de Adquisiciones

RECEPCIÓN DE LA MERCADERÍA

Firma	Aclaración	RUC/C.I. N°
	Leidy Acosta	2853247

I. G. NOBEL S.A. RUC: 80009607-0 / Hab. N°1015 - Onofre Gómez esq. Avda. del Yacht - Telefax: (021) 900 303 RA- Lambare
10 Tal. 25/4 - 001-001-0000151/400

• **ORIGINAL BLANCO:** DESTINATARIO DE LAS MERCADERÍAS • **PRIMERA COPIA CELESTE:** REMITENTE DE LAS MERCADERÍAS • **SEGUNDA COPIA ROSADO:** ADMINISTRACIÓN TRIBUTARIA • **TERCERA COPIA VERDE:** TRANSPORTISTA

229

Sanatorio Británico

Sanatorio Británico Sociedad Anónima
Hospitales Generales y Especializados
Avda. Gaspar Rodriguez de Francia 910 Telf : 418 0800
Asuncion
Suc Ruta 1 casi 10 de Agosto Telf: 418 0850
San Lorenzo

TIMBRADO Nº 13660840
Inicio Vigencia: 01/10/19
Vto.Vigencia:31/10/20
RUC: 80071221-8
FACTURA
Nº 001-004-0001853

FECHA DE EMISIÓN: Viernes, 29 de Noviembre de 2019 — CONDICION DE VENTA: CONTADO ( ) CREDITO (X)

NOMBRE O RAZON SOCIAL: POLICIA NACIONAL - GASTOS — RUC: 80016197-1

DIRECCIÓN: AVDA. MCAL LOPEZ Y KUBITSCHEK — NOTA DE REMISIÓN Nº:

VTO. PAGO: 07/01/2020 — PAGO: CREDITO

Cod Art.	Cant.	Descripcion	P. Unitario	Exentas	Gravado 5%	Gravado 10%
24848	1	CATETERISMO - CORONARIOGRAFIA	11.394.000	0	0	11.394.000
24850	1	ANGIOPLASTIAS CON COLOCACION DE 1 STENT	40.224.000	0	0	40.224.000

La Factura Crédito no es válida como comprobante de pago. Exija recibo o ticket.

SUBTOTAL:	0	0	**51.618.000**
DESCUENTO:			
TOTAL A PAGAR: CINCUENTA Y UN MILLONES SEISCIENTOS DIECIOCHO MIL.---			**51.618.000**

Liquidacion del IVA: **(5%)** 0 **(10%)** 4.692.545 **Total IVA:** 4.692.545

Sanatorio Británico Sociedad Anónima Autorizado como Autoimpresor y Timbrado. Conforme a Resolución General Nº 92/13
"NO ACEPTAMOS CAMBIO DE FACTURAS O DE RAZÓN SOCIAL PASADAS LAS 24 HORAS"
De conformidad con lo establecido en los arts. 475, siguientes y concordantes del Código Civil, la falta de pago de la obligación instrumentada en la presente factura en el plazo establecido, devengará un intereses moratorio del 18% anual que deberá ser abonado al Sanatorio Británico S.A.

Original: Comprador

Sanatorio Británico

Dr. Victor Adrian Rojas Rodriguez

Cardiologia y Enfermedades Vasculares.
Electrofisiologia, Arritmias y Estimulación Cardiaca
Urgencias y Cuidados Intensivos Cardiovasculares
(Universidad de Lyon1-Francia).
Intervencionismo Cardiológico
(Universidad de Paris Descartes -Francia)

Certificado por la *Acute Cardiovascular Care Association of the European Society Cardiology*

Informe

Cateterismo Cardiaco Diagnostico de Urgencia.

Paciente : Justina BOBADILLA **Edad :** 63 **CI**:807.773

Hospital de Origen: Rigoberto Caballero

Operador: Dr. Victor ROJAS RODRIGUEZ Fecha: 13/11/2019

Cardiólogo tratante: Dra. Karina SCAVENIUS

Anestesiólogo: Dr. Carlos CHAMORRO

Monitorización intra operatoria:

Radiólogo: Lic. Néstor JARA. **Enfermería:** Lic. Clara ZACARIAS

Contexto del Estudio :

Síndrome Coronario Agudo sin ST. GRACE > 120.

Ingresa a sala de Hemodinamia: con signos vitales en rango, Glasgow 15/15.

Factor de riesgo cardiovascular:

Tratamiento:

ECG: Sinusal.

Ecocardiografía Doppler:

Ergometría: no **SPECT:** no **AngioTAC:** NO

Cateterismo previo: NO

Vía Arterial: radial derecha. Cocktail anti espasmo: 100 ug de NTG + 2500 UI de heparina.

No se logra avanzar catéter diagnostico JR de 5 F, sobre guía teflonada, ni hidrofílica, por lo que se realiza punción femoral bajo pantalla angiográfica.

Material utilizado:

Catéter diagnostico: JL 3.5 5F, JR 4 de 5F. guía teflonada 0.35".

Contraste: 50 mL

Dr. Victor Adrian Rojas Rodriguez. RP: 7456

6to Piso Sanatorio Británico.
varr77@hotmail.es
Consulta Cardiológica Rápida 0972 583 599

Sanatorio Británico

Dr. Victor Adrian Rojas Rodriguez

Cardiología y Enfermedades Vasculares.
Electrofisiología, Arritmias y Estimulación Cardiaca
Urgencias y Cuidados Intensivos Cardiovasculares
(Universidad de Lyon1-Francia).
Intervencionismo Cardiológico
(Universidad de Paris Descartes -Francia)

Certificado por la *Acute Cardiovascular Care Association of the European Society Cardiology*

Informe

Cateterismo Cardiaco Diagnostico de Urgencia.

Paciente : Justina BOBADILLA **Edad :** 63 **CI**:807.773

Hospital de Origen: Rigoberto Caballero

Presión Aortica: 150/60/90 mmHg.

Arteria Coronaria Izquierda.

Tronco común Izquierdo: calibre adecuado, corto, se bifurca precozmente en una Descendente anterior y circunfleja. Sin lesiones.

Arteria Descendente Anterior: calibre adecuado. Ateromatosa en toda su extensión

Segmento proximal: sin lesiones.

Segmento medio: sin lesiones.

Segmento distal: sin lesiones. Lechos distales: presentes.

Flujo distal TIMI reducido (3). Diagonal1: sin lesiones. Diagonal2: lesión severa a nivel del tercio medio.

Arteria Circunfleja: Dominante.

Segmento proximal: sin lesiones.

Segmento distal: sin lesiones.

Marginales: sin lesiones. Flujo distal TIMI 3.

Arteria Coronaria Derecha: Dominante. Ateromatosis difusa.

Ostium: sin lesiones. Primer segmento (CD1) : sin lesiones. Segundo segmento: sin lesiones.

Tercer segmento: si lesiones. Bifurcación IVP/RV: sin lesiones.

Conclusión

SCA sin ST: lesión culpable: estenosis de la diagonal2.

Cordialmente.

Dr. Víctor Rojas Rodriguez
Cardiólogo Intervencionista
Reg. Prof. Nº 7.456

Dr. Victor Adrian Rojas Rodriguez. RP: 7456

6to Piso Sanatorio Británico.
varr77@hotmail.es
Consulta Cardiológica Rápida 0972 583 599

240

Sanatorio Británico

Dr. Victor Adrian Rojas Rodriguez

Cardiologia y Enfermedades Vasculares.
Electrofisiologia, Arritmias y Estimulación Cardiaca
Urgencias y Cuidados Intensivos Cardiovasculares
(Universidad de Lyon1-Francia).
Intervencionismo Cardiológico
(Universidad de Paris Descartes -Francia)

Certificado por la *Acute Cardiovascular Care Association of the European Society Cardiology*

Informe

Cateterismo Cardiaco Diagnostico de Urgencia.

Paciente : Justina BOBADILLA **Edad :** 63 **CI**:807.773

Hospital de Origen: Rigoberto Caballero

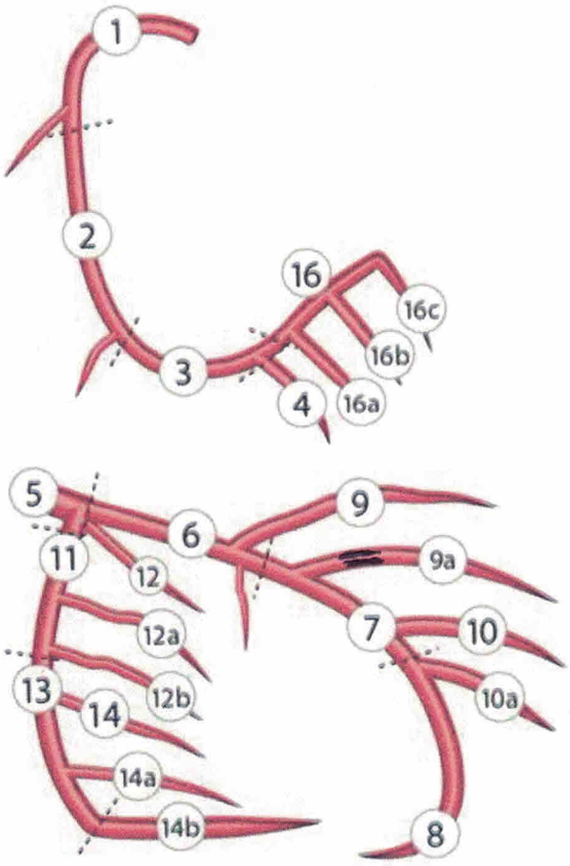

Dr. Victor Adrian Rojas Rodriguez. RP: 7456

6to Piso Sanatorio Británico.
varr77@hotmail.es
Consulta Cardiológica Rápida 0972 583 599

241

Sanatorio Británico

Dr. Victor Adrian Rojas Rodriguez

Cardiología y Enfermedades Vasculares.
Electrofisiología, Arritmias y Estimulación Cardiaca
Urgencias y Cuidados Intensivos Cardiovasculares
(Universidad de Lyon1-Francia).
Intervencionismo Cardiológico
(Universidad de Paris Descartes -Francia)

Certificado por la *Acute Cardiovascular Care Association of the European Society Cardiology*

Informe

Angioplastia con A Stent de la Diagonal.

Paciente : Justina BOBADILLA **Edad :** 63 **CI**:807.773

Hospital de Origen: Rigoberto Caballero

Operador: Dr. Victor ROJAS RODRIGUEZ Fecha: 13/11/2019

Cardiólogo tratante: Dra. Karina SCAVENIUS

Anestesiólogo: Dr. Carlos CHAMORRO

Monitorización intra operatoria:

Radiólogo: Lic. Néstor JARA. **Enfermería:** Lic. Clara ZACARIAS

Contexto del Estudio :

Síndrome Coronario Agudo sin ST. GRACE > 120. Ingresa a sala de Hemodinamia: con signos vitales en rango, Glasgow 15/15.

Cate diagnostico: lesión culpable a nivel de la diagonal2.

Angioplastia de la diagonal 2.

Montaje de un catéter guía EBU 3.5 de 6 Fr, sobre guía teflonada, se avanza una guía intra coronaria 0.014", en distalidad de la Diagonal2, se avanza un sent Resolute ONYX de 2.0 X 18 mm, diámetro final de 2 mm, expansión completa de mallas del stent.

Resultado final : satisfactorio.

Sugerencias:

1) **Doble antiagregación: AAS 81 mg + Clopidogrel 75 mg: por día.**
2) **No realizar heparina en las siguientes 24 hs.**
3) **Retirar pulsera radial desinflando 2 cc por hora a partir de las 19 hs.**
4) **Retirar completamente la pulsera radial a las 21 hs. (si sangra inflar de nuevo).**
5) **Monitorizacion de los pulsos femorales, pedios.**
6) **Retirar compresivo femoral mañana 14/11/2019 a las 18 hs.**

Dr. Victor Rojas Rodriguez
Cardiologo Intervencionista
Reg. Prof. Nº 7.456

Dr. Victor Adrian Rojas Rodriguez. RP: 7456

6to Piso Sanatorio Británico.
varr77@hotmail.es
Consulta Cardiológica Rápida 0972 583 599