Sanatorio Británico
En salud, elegir bien es vital!!!

Sanatorio Britanico S.A.

Hospitales Generales y Especializados
Gaspar Rodriguez de Francia 910 c/ Parapiti
Tel.: 418 0800
Asunción - Paraguay

TIMBRADO N° 14505950
Inicio Vigencia 03/12/2020
Fin Vigencia 31/12/2021
RUC: 80071221-8

NOTA DE REMISION

N° 001-001- 0000675

Fecha de Emisión: 19/02/2021		Km estimado:	
Nombre o Razón Social: PABLINA CANTERO MARIN.		RUC o C.I. del Destinatario: 1526531.	
Dirección de partida: BLANCA SPINZI DE TALAVERA N° 419.		Ciudad: CAPIATA.	Dpto.: 0982566366.
Dirección de llegada:		Ciudad:	Dpto.:
Dirección:			

Fecha de Inicio del traslado:	Fecha del término del traslado:
Nombre o Razón Social del Transportista:	Número de R.U.A.:
Marca del vehículo de transporte:	N° de R.U.A. Remolque/tracto/Semi:
Dirección del conductor:	R.U.C. del transportista:
Nombre del conductor:	C.I. del conductor:

DATOS DEL TRASLADO:

Comprobante de venta:	N° de comprobante:
Timbrado:	Fecha de expedición:

Motivo:

Cambio de fecha de término de traslado y/o punto de llegada

CODIGO	CANTIDAD	Descripción de Mercaderías
	1	ELOSTRESS DOBUTAMINA.

Dr. Victor Rojas Rodriguez
Cardiologo Intervencionista
Reg. Prof. N° 7.456

Lic. VERONICA CARDOZO
Subofic... Inspector
Auditora

ARIEL NUNEZ SILVERO
Suboficial Superior P.S.
Jefe de Adquisiciones

RECEPCIÓN DE LA MERCADERÍA

Firma	Aclaración	RUC/C.I. N°
Pablina Cantero M	Pablina C.M.	1526531

I. G. NOBEL S.A. RUC: 80009607-0 / Hab. N°1015 - Onofre Gómez esq. Avda. del Yacht - Telefax: (021) 900 303 RA - Lambare
6 Tal. 25/4 - 001-001-0000651/0000800

• **ORIGINAL BLANCO:** DESTINATARIO DE LAS MERCADERÍAS • **PRIMERA COPIA CELESTE:** REMITENTE DE LAS MERCADERÍAS • **SEGUNDA COPIA ROSADO:** ADMINISTRACIÓN TRIBUTARIA • **TERCERA COPIA VERDE:** TRANSPORTISTA

POLICÍA NACIONAL

TETÃ REKUÁI
GOBIERNO NACIONAL

Paraguay de la gente

DIRECCIÓN GENERAL DE SANIDAD POLICIAL
DEPARTAMENTO DE ASISTENCIA SOCIAL

AUTORIZACIÓN DE DERIVACIÓN DE PACIENTE

ID N° 375401
EN EL MARCO DE LA LICITACIÓN PÚBLICA NACIONAL N° 26/20

Por la presente, se AUTORIZA la derivación del (la) paciente:

Nombre y Apellido : Pablina Cantero Narin

Edad: 65 años Sexo: Femenino Ficha 359.562 C.I.: 5.197.254

Grado: Esposa N° Teléfono: 0984 509756

Diagnóstico principal:

Motivo de la derivación:
Estudios Cardiologicos - Eco stress con Dobutamina.

Familiar que autoriza:

	DR. RICARDO L. SCAVENIUS GRISTALDO Comisario General Inspector Ordenador de Gastos Alterno
Médico Solicitante (Firma y Sello)	Autorizante (Firma y Sello)

Fecha: 05/02/2021.

DATOS A LLENAR POR EL AUDITOR

LUGAR DE DERIVACION : (SANATORIO).....

DIAS DE INTERNACION :.....

DIAGNOSTICO FINAL:.....

.....

DOCUMENTOS ANEXOS:
.....

Médico Auditor (Firma y Sello)

Avda. Mcal. Francisco Solano López N°1806 e/ Avda. Juscelino Kubitschek
Telefax: (59521) 204-849 /email: tesoreria2.6@gmail.com
Asunción-Paraguay

santa clara
centro cardiológico

SANATORIO BRITANICO
CENTRO CARDIOVASCULAR

Sanatorio Británico

Nombre:	**PABLINA CANTERO**	Fecha:	**19/02/2021**
Nº Historial:	**1526531**	Nº Visita:	32.922
Motivo de solicitud:	Ecocardiograma de revisiones	Fecha nac.:	
Solicitante:	Dr. SCAVENIUS		
Diagnóstico:			
Procedencia:			
Diagnósticos:			

Núm. Vídeo:		Soporte:	Protocolos: CD/DVD	Calidad Registro:	Aceptable
Peso:		Talla:		Sup. Corporal:	
Ritmo:	Sinusal	Frec. Cardíaca:		Tensión arterial:	

Ecocardiografía

Modo M

Diámetro diastólico VI:	47 mm	Diámetro sistólico VI:	30 mm
Grosor septo:	13,4 mm	Grosor PP:	11 mm
Aurícula izquierda:	34 mm	Raíz aórtica:	33 mm
TSVI:	21 mm	Fracción eyección VI Teichholz:	60 %
Fracción acortamiento VI:	36 %	Masa VI:	199 g

2D VI

Fracción eyección VI 2D:	60 %

2D VD

TAPSE:	24 mm

Comentarios

Pericardio sin alteraciones. Cámaras cardíacas de tamaño normal. Ventrículo izquierdo con hipertrofia septal. No alteraciones de la contractilidad segmentaria. Función sistólica global conservada . Cámaras derechas de tamaño normal. Función de ventrículo derecho normal.Válvulas con cambios degenerativos leves. No trombos intracavitarios. Vena Cava inferior de calibre adecuado y colapso completo inspiratorio. Raíz, aorta ascendente y arco aórtico normales

Doppler

Válvula mitral

Onda E:	1,05 m/s	Onda A:	1,32 m/s
Relación E/A:	0,795		

Válvula aórtica

Velocidad máxima:	1,49 m/s	Gradiente máximo:	8,85 mmHg
Gradiente medio:	4,27 mmHg	TSVI:	21 mm
IVT (tsvi):	29,2 cm	IVT (Ao):	32,5 cm
Área continuidad:	3,11 cm²		

Válvula tricúspide

Velocidad máxima de regurgitación:	2,40 m/s

Presión arterial pulmonar

Gradiente VD-AD:	23 mmHg	PAPS:	28 mmHg

Comentarios

Disfunción diastólica ligera con patrón de llenado mitral de alteración de la relajación ventricular
Flujos anterógrados normales
No regurgitaciones significativas

Médicos informantes:

Dra. Natalia Maidana

EcocardioPlus V1.0 © SECCIÓN IMAGEN CARDÍACA S.E.C. 2007

Nombre: **PABLINA CANTERO** Nº Historial: **1526531**

Eco estrés

Prueba realizada bajo medicación	si		
Protocolos de estrés	se obstuvieron imagenes de aceptable calidad en reposo y posterior al protocolo de ecoestress con dobutamina		
FC basal	64	FC máxima	152
TA basal	140/90	TA máxima	160/90

Leyenda del mapa polar:

- Normal
- Hipocinesia
- Acinesia
- Discinesia
- No valorable

Estadio 1

F.C.:	64
T.A. (sist./diast.):	140 / 90
Índice contracción segmenta	1

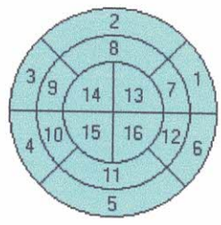

Estadio 2

F.C.:	64
T.A. (sist./diast.):	150 / 90
Índice contracción segmenta	1

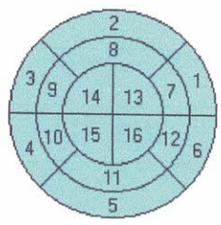

Estadio 3

F.C.:	64
T.A. (sist./diast.):	153 / 93
Índice contracción segmenta	1

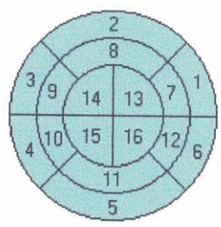

Estadio 4

F.C.:	67
T.A. (sist./diast.):	150 / 90
Índice contracción segmenta	1

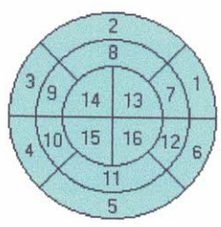

Médicos informantes:

Dra. Natalia Maidana

Nombre: **PABLINA CANTERO** Nº Historial: **1526531**

Estadio 5

F.C.:	152
T.A. (sist./diast.):	160 / 90
Índice contracción segmenta	1

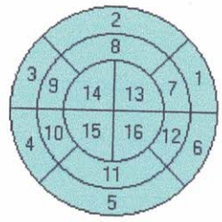

Conclusiones

Ecoestress con dobutamina negativa para isquemia miocardica desde el punto de vista clinico, electrocardiografico y ecocardografico. Respuesta cronotropica tenuada (se utilizo atropina) y respuesta presora adecuada. Se observaron extrasistoles ventriculares aisladas durante el estudio que cedieron al finalizar el mismo.ECG bassal con BIRDHH.
Hipertrofia ventricular izquierda. Cardiopatía hipertensiva.
Disfunción diastólica de grado ligero por alteración de la relajación ventricular.
Buena funcion sistolica del ventriculo izquierdo.
Cavidades cardiacas de diametros normales.
Motilidad segmentaria en limites normales.
Valvulas con cambios degenerativos leves sin anomalias funcionales significativas.
Presiones pulmonares normales.

CORDIALMENTE.

Dra. Natalia Maidana R.
Medicina Interna - Cardiología
Reg. Prof. Nº 11.130

Firma:

Médicos informantes:
Dra. Natalia Maidana